

Le Club PUL

www.pul-ortho.com

Inscription gratuite au : clubpul-subscribe@domeus.fr

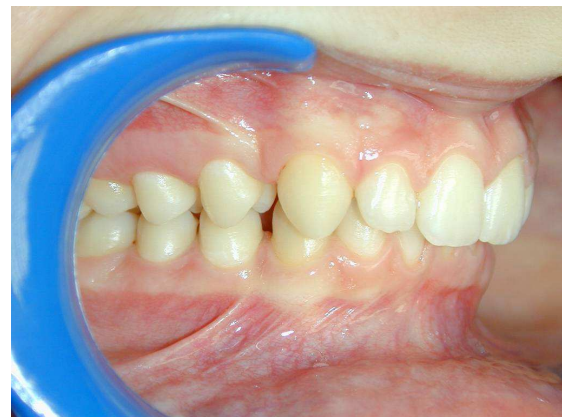Distalisation sup et mesialisation inf : cas clinique Upper distalisation and lower mesialisation : clinical case

Garçon de 14 ans : Full Class II brachyfacial + diastèmes mandibulaires (*lower spaces*)

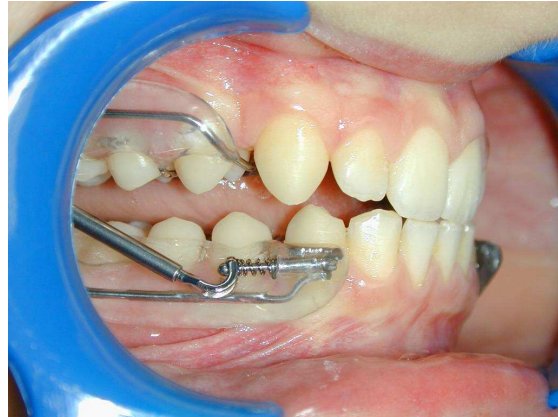
PUL TMA multifonctions :

- 1- Propulsion (*mandibular advancement*)
- 2- Désocclusion post = égression molaire (*molar non-occlusion and egression*)
- 3- Expansion maxillaire (*maxillary expansion*)
- 4- Distalisation des secteurs latéraux sup. (*upper lateral distalisation*)
- 5- Mésialisation des secteurs latéraux inf +++++ (l'arc lingual mandibulaire en TMA est fait à distance des incisives mandibulaires) (*lower lateral mesialisation : lingual arch stay at 3mm from lingual incisors*)

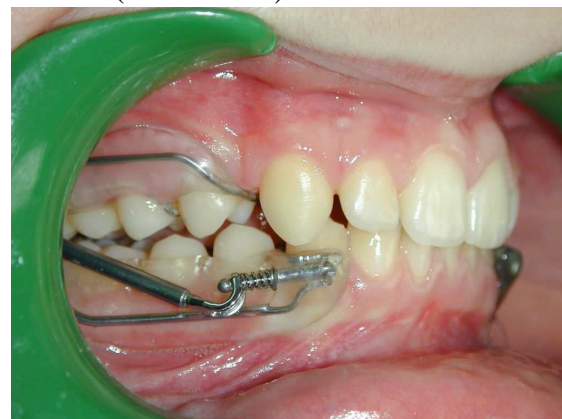Durée de port 6 mois - *Time of treatment 6 months (before braces)*



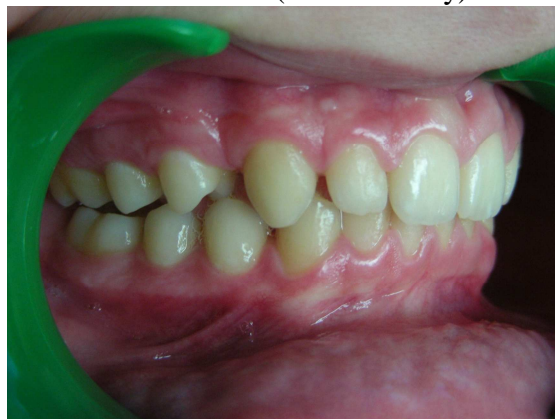Avant (before PUL)



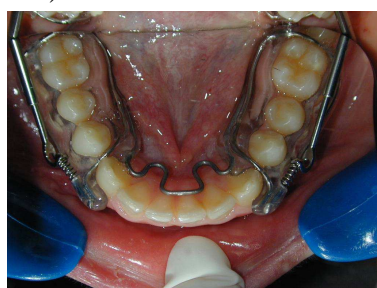
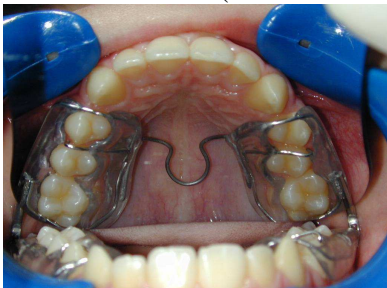
Pose du PUL (PUL first day)



PUL + 3MOIS (PUL at 3 months)



PUL + 6 MOIS (At 6 months)



Elie CALLABE orthodontiste
Jean-Charles MORIN orthésiste