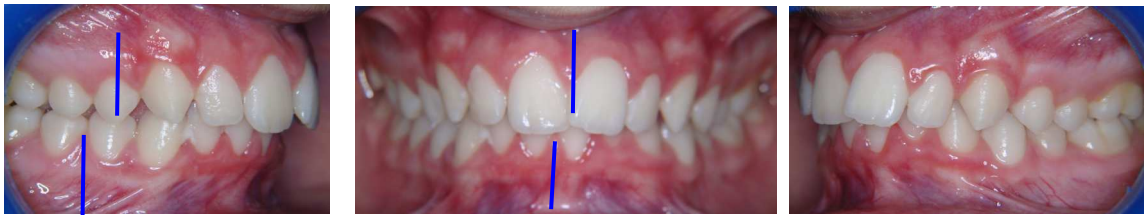


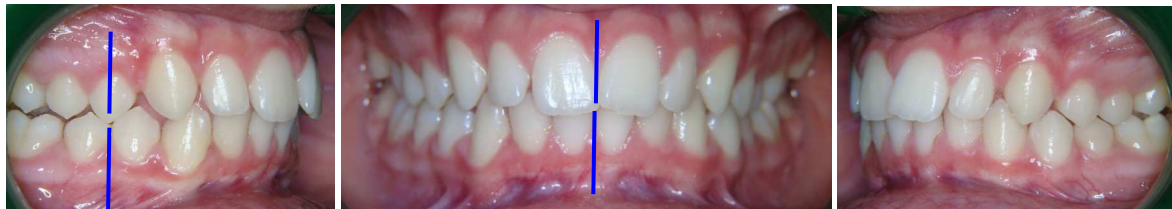Bulletin Novembre 2010

L'asymétrie chez l'ado et pré-ado: la Classe II subdivision
Extraits des conférences «L'harmonisation naso-labio-maxillo-mandibulaire»
 Callabe-Morin

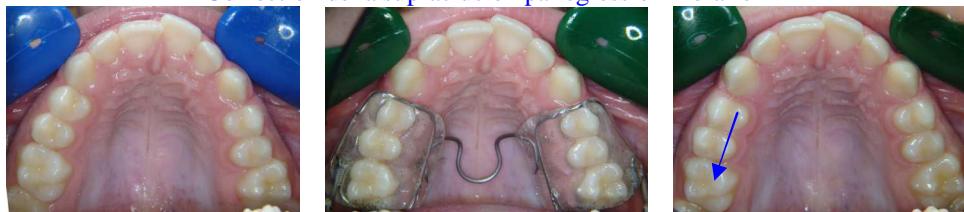L'Harmonisation 4 D des maxillaires : sagittale - transversale – verticale - fonctionnelle



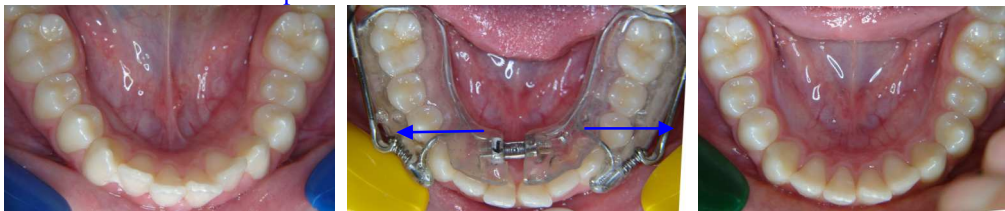
Patient de 13 ans : PUL + 9 mois



Correction de la supraclusion par égression molaire



2 Options au maxillaire : Boucle Coffin ou vérin



(Activation du vérin ¼ de tour toutes les 2 semaines)

Indications du PUL multifonctions chez l'Ado ou le pré-Ado (Classe II subdivision) : Propulsion mandibulaire, expansion maxillaire, expansion mandibulaire, distalisation latérale supérieure, redressement des incisives inférieures, égression des molaires (neutralisation des muscles masticateurs) amélioration de la respiration, de la déglutition, préservation de l'ATM qui reste fonctionnelle grâce aux ressorts mandibulaires.

Intérêt de l'harmonisation 4 D avant le multi-attache: l'expansion mandibulaire et la correction de la courbe de Spee permet d'éviter la vestibulo-version des incisives inférieures lors du nivellement par le multiattache, et permet de réduire la phase du fixe en réduisant le port des élastiques et prévenant ainsi la lassitude du patient.

Autres extraits et indications : www.pul-ortho.com

Pour adhérer au Club PUL et recevoir des infos : clubpul-subscribe@domeus.fr